



Caso clínico

Síndrome de Sézary como presentación de caso de un linfoma no Hodgkin

Resumen:

El síndrome de Sézary es una variante rara de linfoma de células T que se caracteriza por la triada de eritrodermia, células neoplásicas y presencia de linfadenopatías, y se señala como una patología con un mal pronóstico. Su diagnóstico se realiza mediante el conjunto de la histopatología, la clínica presentada y los resultados de los exámenes sanguíneos. El tratamiento presenta varios desafíos debido a la poca información que se tiene sobre este padecimiento y la elección de este depende del estadio evolutivo de la enfermedad.

Palabras clave:

Síndrome de Sézary, linfoma no Hodgkin

Abstract:

Sézary syndrome is a rare variant of T-cell lymphoma that is characterized by the triad of erythroderma, neoplastic cells, and the presence of lymphadenopathy, and is noted as a pathology with a poor prognosis. Its diagnosis is made through the set of histopathology, the symptoms presented and the results of the blood tests. The treatment presents several challenges due to the little information that is available about this condition and the choice of this depends on the evolutionary stage of the disease.

Key words:

Sézary Syndrome, non-Hodgkin lymphoma

Introducción:

El Síndrome de Sézary (SS) es una variante leucémica de linfoma cutáneo de células T caracterizado clínicamente por la presencia de eritrodermia y a nivel sanguíneo por células T atípicas con o sin linfadenopatía¹. Afecta edades comprendidas entre 60 y 70 años, no es concluyente la asociación con el virus linfotrópico de células T, Epstein Barr o Citomegalovirus². Ocupa el 25% de los linfomas cutáneos y tienen implícitos una amplia gama de procesos linfocíticos malignos con afinidad por la piel preferentemente por la epidermis se caracterizan por una proliferación monoclonal predominantemente de células T auxiliares CD4/CD45RO y la pérdida de células T maduras⁴ que indican que una célula T madura se dirige a la piel³. Las células tumorales se originan a partir de células T de memoria o células T CD4+ alojadas en la piel que expresan antígeno linfocitario cutáneo (CLA) y receptores de quimiocinas CCR4 y CCR7. Los pacientes con SS tienen inmunidad suprimida, ya que las células malignas producen citocinas de células T (Th2) de tipo 2 que suprimen la inmunidad Th1 al disminuir la producción de IL-12. El papel de la IL-12 es estimular la producción de interferón-gamma y factor de necrosis tumoral-alfa (TNF-α), protegiendo así contra los tumores.³

El hallazgo histopatológico más frecuente en el SS es una superficie con infiltrado perivascular o en banda de linfocitos grandes que pueden revelar atipia (definida como núcleos grandes, hiper cromáticos o contorneados³). Las células de Sézary tienen una cantidad variable de citoplasma no granular y muestran el característico núcleo cerebriforme delicadamente enrevesado con cromatina condensada y nucleolos discretos⁴.

Hospital General B del Instituto de Seguridad y Servicios Sociales de los Trabajadores del Estado

1.- ORCID: <https://orcid.org/0009-0005-6208-8647>

1.- ORCID: <https://orcid.org/0000-0002-4684-0086>

1.- ORCID: <https://orcid.org/0009-0006-8743-6131>

1.- ORCID: <https://orcid.org/0000-0003-2204-8227>

Álvarez-Martínez Damián Alejandro¹, Cantú-Fonseca Grecia Mariana¹, Rodríguez-Marín J. Omar Alejandro¹, Robles-Carranza Patricia¹.
Recepción: 09-marzo-2023. Aceptación: 02-abril-2023.

El SS clínicamente se caracteriza por la presencia de eritrodermia (afección > 80% de la superficie cutánea), generalmente acompañada o precedida de prurito intenso.

Además, dependiendo del grado de afectación, puede acompañarse de xerosis, descamación, fisuras, queratodermia palmoplantar, alopecia difusa, onicodistrofia, adenopatías, así como compromiso ocular (xeroftalmia, ectropión, blefaroconjuntivitis), bucal (xerostomía, gingivitis), hepato o esplenomegalia.²

La Sociedad Internacional de Linfomas Cutáneos (SILC) y la Organización Europea para la Investigación y Tratamiento del Cáncer (OEITC) establecieron los criterios diagnósticos para SS en 2007, proponiendo lo siguiente: la presencia de eritrodermia, > de 1,000 células de Sézary por mm³, rearrreglo clonal de TCR en sangre periférica (PCR o Southern blot), y una de las siguientes: incremento de células CD4+ o CD3+, con relación CD4/CD8 > 10 (por citometría de flujo); o elevación de CD4+ con fenotipo anormal ($\geq 40\%$ CD4+/CD7- o $\geq 30\%$ CD4+/CD26-)⁵. En ocasiones el conteo de células en la biometría hemática es normal³. La médula ósea puede estar afectada en 2-14% de los casos por lo que la biopsia queda reservada para aquellos con factores de mal pronóstico, se ha comentado que el síndrome de Sézary sin eritrodermia y con cd8+ son factores de buen pronóstico, siendo los de mal pronóstico aquellos con edad avanzada, células leucémicas periféricas, Idh y IL-2 aumentada y falta de respuesta a tratamientos de quimioterapia.

El tratamiento para el SS se tiene dificultad ya que es muy raro, lo que dificulta adquirir los tamaños de muestra necesarios para potenciar adecuadamente los ensayos clínicos.³ El tratamiento se realiza acorde a los estadios clínicos. Las recomendaciones del National Comprehensive Cancer Network⁶.

Estadio IVA 1: sin compromiso visceral o ganglionar significativo
Estadio IVA 2: compromiso de los ganglios linfáticos, pero sin compromiso visceral

Estadio IVB: Compromiso visceral, con o sin compromiso ganglionar⁶

Al ser una variante de linfoma cutáneo de células T, el tratamiento comprende en base a la terapia con inmunosupresores, fármacos biológicos y anticuerpos dirigidos contra linfocitos específicos existiendo diversas terapias farmacológicas individualizando cada paciente factores de riesgo, inmunohistoquímica y condiciones agregadas.⁶

Caso Clínico:

Paciente masculino de 89 años de edad con antecedente de hipertensión arterial sistémica en tratamiento con amlodipino 5 mg cada 24 horas y losartán 50 mg cada 12 horas.

Inició padecimiento hace 10 meses con presencia de dermatosis diseminada en extremidades superiores e inferiores caracterizada por placas eritematosas con bordes regulares en extremidades superiores e inferiores con prurito. Recibió múltiples tratamientos, entre ellos emolientes, antihistamínicos orales y esteroides sin mostrar mejoría. Las lesiones continúan en aumento y se acentúan en las 4 extremidades así como en forma generalizada, tórax, abdomen, cara. Se realizó interrogatorio buscando causas farmacológicas que pudieran ocasionar eritrodermia el cual se descartó dicha etiología. Niega en su interrogatorio sintomatología agregada así como la presencia de síntomas B.

Se le realiza biopsia incisional de lesión activa en antebrazo derecho, la cual reporta proliferación linfoide atípica, células de Sézary y con resultado de inmunohistoquímica CKAE1/AE3-, CD45+, TIA-1-, CD3+, Bcl-6-, ALK-, SOX-10-, Ki67-, CD20-, CD30+, CD4+. Con lo anterior se realiza el diagnóstico histológico de linfoma cutáneo primario de células T compatible con micosis fungoide (MF). Se realiza biopsia de médula ósea a la que se le realiza citometría de flujo la cual reporta 25% de linfocitos con la expresión fenotípica de CD45+, CD2+, CD3+, CD4+, CD5+, CD7-, CD8-, TdT-, cariotipo en médula ósea se reporta normal.

Ante estos hallazgos se realiza el diagnóstico de linfoma no hodgkin anaplásico ALK negativo iniciándose esquema de quimioterapia a base de vincristina, ciclofosfamida, prednisona y brentuximab.

Discusión:

El síndrome de Sézary es un forma de linfoma cutáneo de células T. Se define por la presencia de T eritrodermia (es decir, afectación del ≥80 por ciento de superficie corporal) más B participación de sangre periférica (es decir, ≥1000 células de Sézary/microL). La tríada característica es linfadenopatía, eritrodermia y eritrocitos atípicos.

En nuestro caso encontramos un paciente sin síntomas B sugerentes de linfoma, con la tríada antes mencionada de linfadenopatía, eritrodermia y en sangre periférica linfocitos atípicos. Se solicitó inmunohistoquímica con resultados de CD45+ y CD30+.

Se ofreció inicio de quimioterapia con ciclofosfamida, vincristina, prednisona y anticuerpo monoclonal contra CD30+ como lo es el brentuximab, completando hasta la fecha 3 ciclos de quimioterapia. Se descartaron causas de eritrodermia donde se descartaron las etiologías medicamentosa, infecciosa, inflamatoria, entre otras.

Se otorgó tratamiento quimioterápico en base a hallazgos clínicos e inmuno histopatológico esperando criterios de resolución de la enfermedad aunque cuenta con algunos factores de mal pronóstico tales como es la edad avanzada.

Conclusión:

Es fundamental realizar un diagnóstico temprano para inicio de tratamiento oportuno por lo que en todo paciente con eritrodermia debería sospecharse Síndrome de Sézary. Debe realizarse biopsia en el área de lesión con mayor induración y es preferible la biopsia de ganglio linfático ya que se pueden evidenciar datos sugestivos de linfoma. La sangre periférica muestra linfocitos atípicos con núcleos ranurados llamados células de Sézary. En este caso clínico, las lesiones en placa así como el prurito crónico orientan hacia este diagnóstico y es importante seguir el cuidado general de la piel así como el seguimiento a largo plazo de la patología.

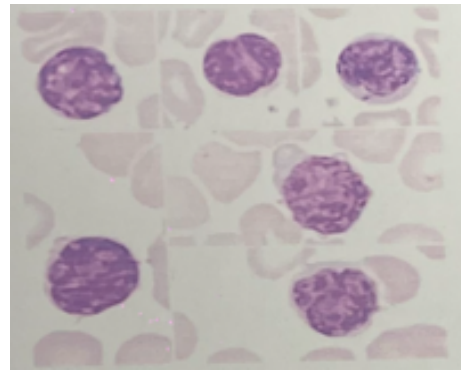


Figura 1. Médula ósea con presencia de linfocitos. La morfología de estas células es homogénea en tamaño, son células medianas con escaso citoplasma y cromatina sumamente contorneada (cerebriforme). Compatible con síndrome de Sézary.

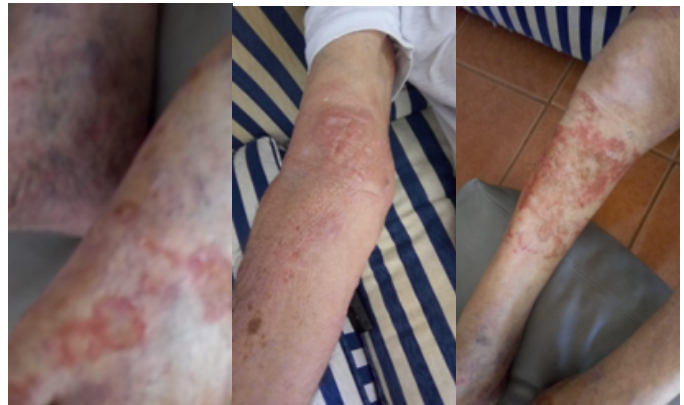

Figura 2. En la siguiente imagen se muestra las lesiones iniciales con las que debutó el paciente con su sintomatología el cual fueron progresando.

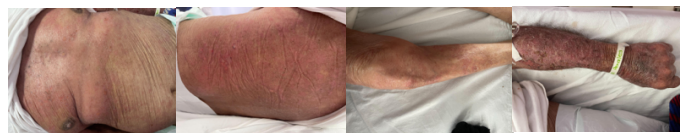

Figura 3. Se observa eritrodermia junto con lesiones en placa en diferentes regiones corporales a) tórax anterior, b) tórax posterior, c) extremidad inferior, d) extremidad superior. Estas lesiones se presentan posterior a inicio de quimioterapia.

Referencias Bibliográficas:

1. Piña Rodríguez Y, Piña Russinyol JJ, Hernández Fernández DM. Sézary síndrome. Case presentation. Rev Méd Electrón [Internet]. 2018 Ene-Feb [citado: 04/=1/2023];40(2):80-84 Disponible en: <http://www.revmedicaelectronica.sld.cu/index.php/rme/article/view/2141/3773>
2. Domínguez-Gómez MA, Ramos-Garibay JA, Vidal-Flores AA. Síndrome de Sézary. Comunicación de un caso. Rev Cent Dermatol Pascua 2018; (27), 1-8
3. Kerith E Spicknall. Sézary syndrome—clinical and histopathologic features, differential diagnosis, and treatment. Seminars in Cutaneous Medicine and Surgery 2018; (37): 1085
4. Elise Olsen, et al. Revisions to the staging and classification of mycosis fungoides and Sezary syndrome: a proposal of the International Society for Cutaneous Lymphomas (ISCL) and the cutaneous lymphoma task force of the European Organization of Research and Treatment of Cancer (EORTC) 2007;110 (6): 1713-1722
5. Lyn M. Duncan, Judith A. Ferry, (2011). Cutaneous Lymphomas. Cap 11, 281-326. <https://doi.org/10.1016/B978-1-4160-4579-3.10011-7>
6. Ellen J Kim, Alain H Rook. (22 January). Tratamiento del síndrome de Sézary . uptodate.

